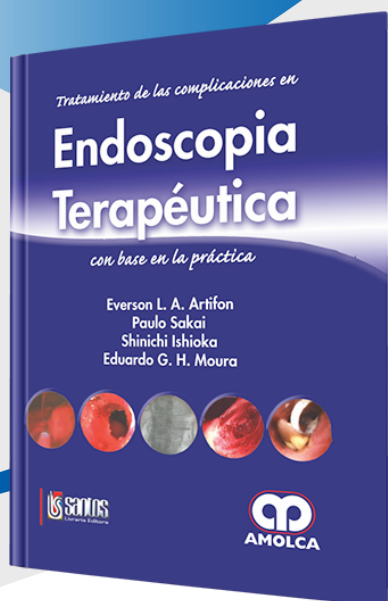


FICHA »  
TÉCNICA



## Endoscopia Terapéutica

Autor: Everson L. A. Artifon

ESPECIALIDAD: Gastroenterología

### » Características

**ISBN:** 9789588328928

**Tapa:** Dura

**Año de publicación:** 2009

**Peso:** 1.64 kg

**Impresión:** A color -  
Formato: 21,5 x 28 cm

**Número de páginas:** 300

**Número de tomos:** 0

**Edición:** 0

### » Descripción

Los avances de la endoscopia digestiva moderna acontecen continuamente y, como es de imaginar, nos parece que a cada momento surgen nuevos procedimientos diagnósticos y terapéuticos. Todo progreso es bienvenido y trae grandes beneficios, sobre todo en nuestra especialidad, proporcionando menos sufrimiento, prevención y cura más eficientes, a través de métodos mínimamente invasivos.

## »CONTENIDO

### PARTE I

#### COMPLICACIONES DEL ESÓFAGO

Cap. 1- Tratamiento conservador de la perforación de esófago derivada de remoción de cuerpo extraño

Cap. 2- Hematoma de esófago postescleroterapia endoscópica de várices

Cap. 3- Perforaciones del esófago postmanipulación endoscópica

Cap. 4- Perforación de esófago secundaria a dilatación con balón neumático

Cap. 5- Migración espontánea de prótesis plástica autoexpansible en estenosis esofágica refractaria

Cap. 6- Retiro de prótesis metálica autoexpansible del esófago, migrada y con fractura espontánea

Cap. 7- Dilatación de prótesis plástica autoexpansible de esófago con balón

Cap. 8- Impacto de bolo alimentario en prótesis metálica autoexpansible

Cap. 9- Impacto del sistema introductor y del hilo-guía por falla de expansión de la prótesis metálica autoexpansible de esófago

Cap. 10- Reposicionamiento de prótesis plástica autoexpansible de esófago con catéter balonado

Cap. 11- Fractura de prótesis metálica esofágica autoexpansible

Cap. 12- Perforación postdiverticulotomía de Zenker

### PARTE II

#### COMPLICACIONES DEL ESTÓMAGO Y DUODENO

Cap. 13- Perforación yustapilórica postdilatación de estenosis péptica piloro-duodenal benigna

Cap. 14- Hemorragia postmucosectomía endoscópica

Cap. 15- Gran perforación gástrica postmucosectomía tratada con aplicación de clips metálicos

Cap. 16- Remoción endoscópica de banda gástrica ajustable (BGA) migrada

Cap. 17- Fístula gastro-colocutánea como complicación de gastrostomía endoscópica percutánea (PEG)

Cap. 18- Ensanchamiento del estoma causado por la gastrostomía

Cap. 19- Dermatitis química por derrame alrededor de la sonda de gastrostomía

Cap. 20- Fístula gastrocutánea

Cap. 21- Hematoma de la pared gástrica anterior por gastrostomía endoscópica percutánea

Cap. 22- Enterramiento del retentor interno (ERI) de la sonda de gastrostomía

Cap. 23- Tejido de granulación en el estoma de gastrostomía

Cap. 24- Hemostasia endoscópica de úlcera gástrica causada por la punta del catéter de gastrostomía

## »CONTENIDO

Cap. 25- Retención de la punta metálica de la aguja inyectora en la obliteración de várices gástricas

Cap. 26- Perforación del bulbo duodenal después de resección de tumor carcinoide

Cap. 27- Necrosis gástrica después de escleroterapia en úlcera gástrica hemorrágica

Cap. 28- Fractura de prótesis gástrica metálica autoexpansible

Cap. 29- Sangramiento durante la punción para gastrostomía endoscópica

### PARTE III

#### COMPLICACIONES DE VÍAS BILIARES Y PÁNCREAS

Cap. 30- Perforación retroduodenal postpapilotomía endoscópica

Cap. 31- Neumoperitoneo, neumotórax y neumomediastino postperforación en esfinterotomía

Cap. 32- Hemobilia derivada de aneurisma micótico de la arteria hepática, tratada con inyección de Histoacryl por colangiografía endoscópica retrógrada

Cap. 33- Infección de pseudoquiste pancreático después de drenaje endoscópico: ascitis pancreática encapsulada e infectada, drenada por acceso transgástrico

Cap. 34- Retención de cuerpo extraño (CE) en el canal de Wirsung

Cap. 35- Perforación retroperitoneal con hilo-guía en la cateterización selectiva de la vía biliar en CPRE

Cap. 36- Impacto y ruptura de la cesta de Dormia durante litotripsia mecánica

Cap. 37- Tratamiento endoscópico de las lesiones benignas de las vías biliares

Cap. 38- Prótesis enteral y biliar combinadas en el tratamiento de estenosis pancreática maligna

Cap. 39- Pancreatitis aguda después de punción-aspiración ecoguiada de lesión quística pancreática

### PARTE IV

#### COMPLICACIONES DE COLON Y RECTO

Cap. 40- Tratamiento endoscópico de fístulas digestivas colcutáneas

Cap. 41- Sangramiento por lesión actínica de recto: tratamiento endoscópico

Cap. 42- Hemorragia digestiva baja postpolipectomía

Cap. 43- Tratamiento endoscópico de la hemorragia postoperatoria de anastomosis colorrectal

Cap. 44- Tratamiento endoscópico de la estenosis benigna de anastomosis colorrectal

Cap. 45- Perforación postpolipectomía

Cap. 46- Sangramiento postcoagulación con argón-plasma en angiodisplasias en el ciego

Cap. 47- Fístula gastrocolocutánea después de gastrostomía endoscópica percutánea

### PARTE V

## »CONTENIDO

OTRAS COMPLICACIONES RELACIONADAS A LA PREPARACIÓN Y A LA SEDACIÓN

Cap. 48- Alergia al látex

Índice