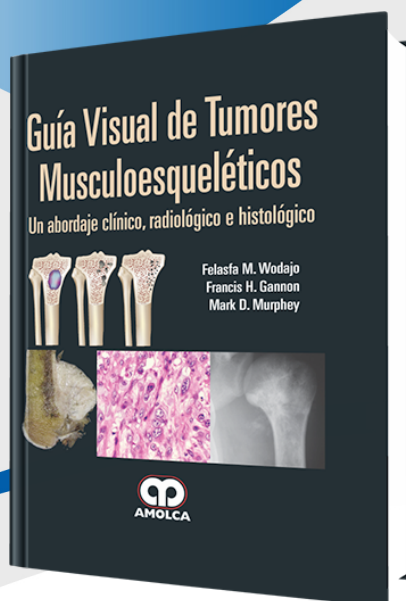


FICHA »
TÉCNICA



Guía Visual de Tumores Musculoesqueléticos

Autor: Felasfa M. Wodajo

ESPECIALIDAD: Ortopedia y Traumatología

» Características

ISBN: 9789587550450

Tapa: Dura

Año de publicación: 2012

Peso: 1.92 kg

Impresión: A color -
Formato: 21,5 x 28 cm

Número de páginas: 238

Número de tomos: 0

Edición: 0

» Descripción

El fallecido Donald Sweet, un gran educador quien fuera Presidente de Patología Ósea y Articular en el Instituto de Patología de las Fuerzas Armadas (AFIP), tenía una anécdota favorita. Él relataba que, a medida que iban siendo desarrolladas regularmente nuevas y más sofisticadas tinciones inmunohistoquímicas, los patólogos jóvenes no podían resistirse a preguntarle cuál tinción era su preferida. Su respuesta siempre era «la tinción de plata».

»CONTENIDO

PARTE 1 PRINCIPIOS:

Capítulo 1: Características diagnósticas de los tumores óseos

Capítulo 2: Histología musculoesquelética normal

PARTE 2 TUMORES:

Sección 1 Tumores óseos benignos I

Capítulo 3: Quiste óseo unicameral

Capítulo 4: Fibroma no osificante

Capítulo 5: Displasia fibrosa

Capítulo 6: Encondroma

Capítulo 7: Osteocondroma

Capítulo 8: Osteoma osteoide

Sección 2 Tumores óseos benignos II

Capítulo 9: Condroblastoma

Capítulo 10: Histiocitosis de células de Langerhans

Capítulo 11: Fibroma condromixoide

Capítulo 12: Displasia osteofibrosa

Capítulo 13: Quiste óseo aneurismático

Capítulo 14: Osteoblastoma

Capítulo 15: Tumor de células gigantes

Sección 3 Tumores óseos malignos

Capítulo 16: Osteosarcoma

Capítulo 17: Condrosarcoma

Capítulo 18: Sarcoma de Ewing

Capítulo 19: Adamantinoma

Capítulo 20: Cordoma

Capítulo 21: Linfoma

Capítulo 22: Mieloma múltiple

Capítulo 23: Carcinoma metastásico

»CONTENIDO

Sección 4 Tumores de tejidos blandos

Capítulo 24: Lipoma

Capítulo 25: Malformaciones vasculares

Capítulo 26: Tumores benignos de la vaina Nerviosa.

Capítulo 27: Elastofibroma

Capítulo 28: Fibromatosis

Capítulo 29: Sarcoma indiferenciado

Capítulo 30: Liposarcoma

Capítulo 31: Sarcoma sinovial

Sección 5 Tumores articulares

Capítulo 32: Tumor de células gigantes de la vaina tendinosa

Capítulo 33: Sinovitis vellonodular pigmentada

Capítulo 34: Condromatosis sinovial

PARTE 3 DIAGNÓSTICO COMPARATIVO:

Capítulo 35: Radiología musculoesquelética comparativa

Capítulo 36: Histología musculoesquelética comparativa

Índice